



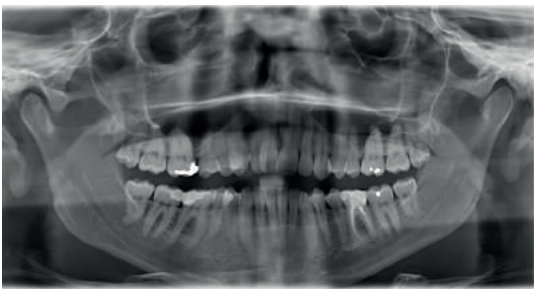
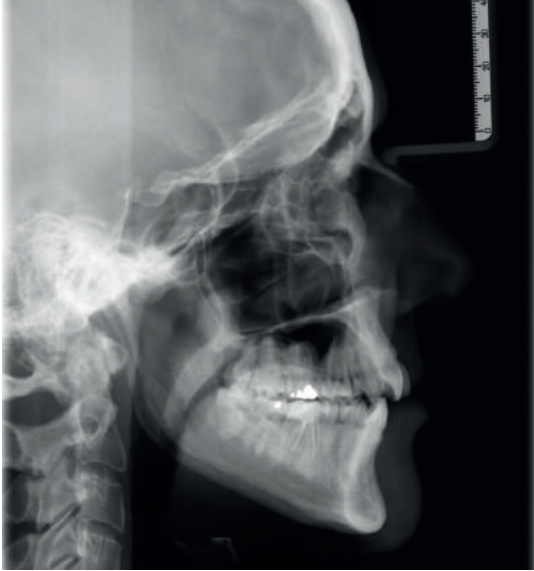**CASE REPORT**

**TRIO**<sup>®</sup>  
**CLEAR**

Behandler: **Tomas Mortier**

# EINFÜHRUNG

Die Patientin suchte unsere Praxis auf, um eine zweite Meinung einzuholen. Es bestand der Wunsch nach einer ästhetischen und funktionellen Lösung für die aktuelle Situation. Insbesondere wollte die Patientin die sehr extremen Engstände im Ober- und Unterkiefer beheben lassen.



## Behandler Tomas Mortier

Abschluss als Zahnarzt an der KUL (BE) im Jahr 1997 mit einer zusätzlichen 3-jährigen Spezialisierung in prothetischer Zahnmedizin.

Bereits mehr als 5 Jahre Erfahrung mit transparenten Alignern. Und seit 2021 voll engagiert im digitalen Workflow.

PATIENTENALTER  
36 JAHRE

STARKER ENGSTAND IN  
BEIDEN ZAHNBÖGEN

KREUZBISS

GUTE MOTIVATION FÜR  
DIE BEHANDLUNG



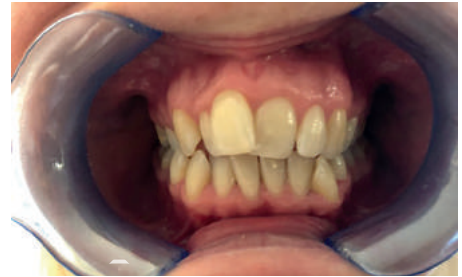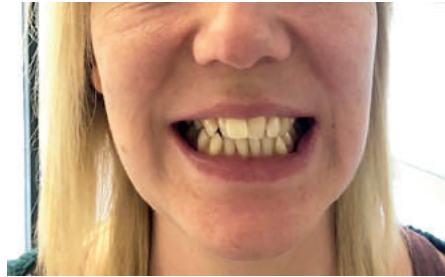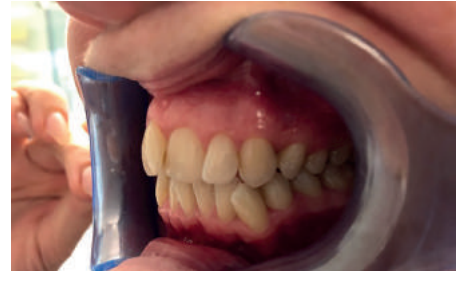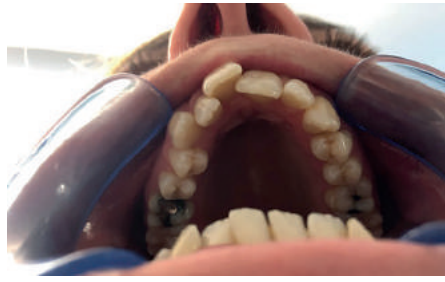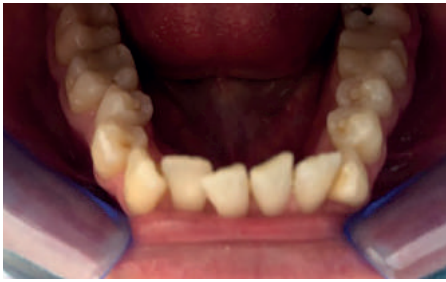**DD DENTAL**  
Modern Dental Group



**labocast**  
MODERN DENTAL GROUP



# BEHANDLUNGSBEGINN

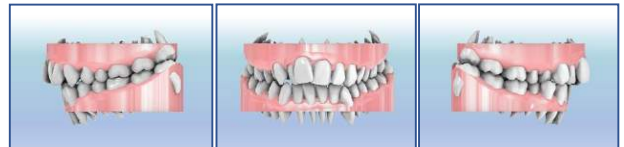

# BEHANDLUNGSPLAN

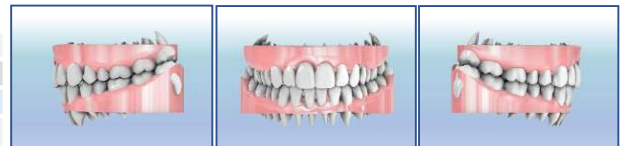

Tx. Time	18 Steps		14 Steps		
	Maxilla	Mandible	Cycle	Maxilla	Mandible
Cycle 1	IPR	IPR/ATT	21		
Cycle 2			22		
Cycle 3			23		
Cycle 4			24		
Cycle 5			25		
Cycle 6			26		
Cycle 7			27		
Cycle 8			28		
Cycle 9		IPR	29		
Cycle 10	IPR		30		
Cycle 11			31		
Cycle 12			32		
Cycle 13			33		
Cycle 14			34		
Cycle 15	IPR		35		
Cycle 16			36		
Cycle 17			37		
Cycle 18			38		
Cycle 19			39		
Cycle 20			40		

Before

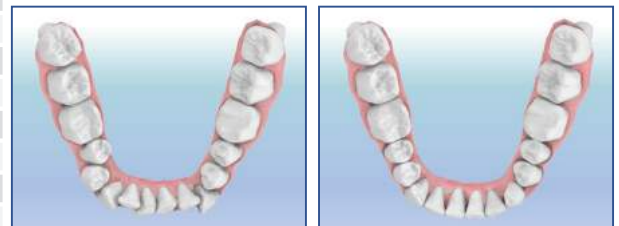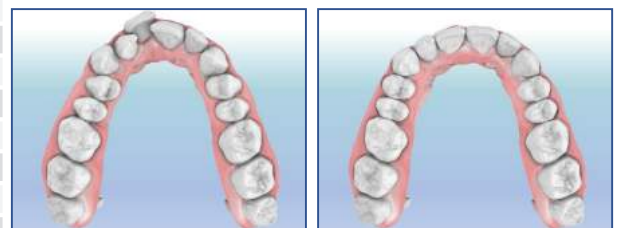


VTO



Before

VTO



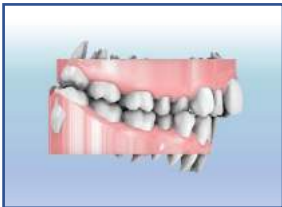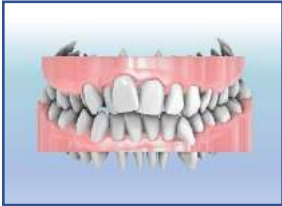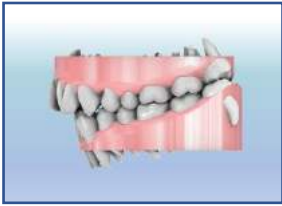
ATT: Attachments  
 IPR: Interproximal Reduction  
 Ext: Teeth Extraction

— : Number of steps

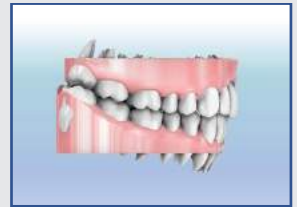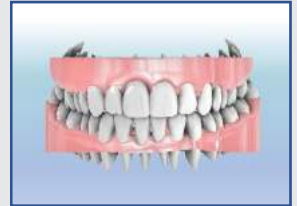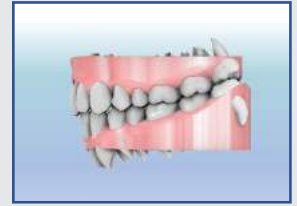


# VORHER UND NACHHER

## VORHER



## NACHHER



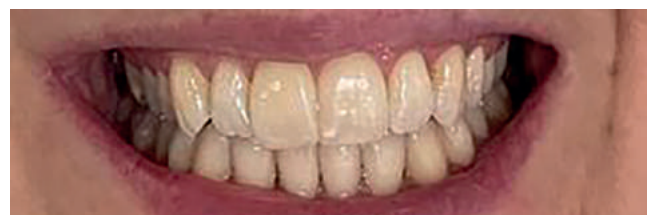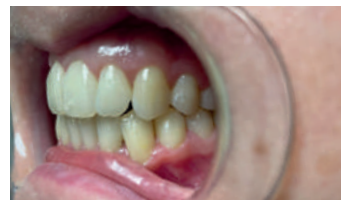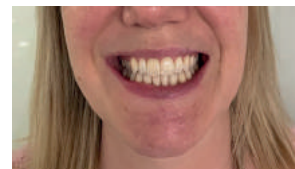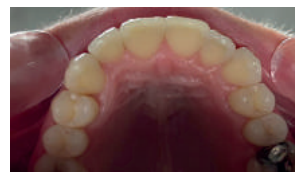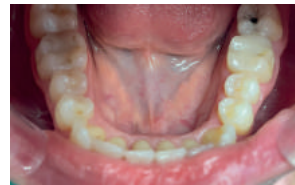## FAZIT

ES WAREN KEINE EXTRAKTIONEN ERFORDERLICH UM 2 SCHÖNE BÖGEN ZU BEKOMMEN.

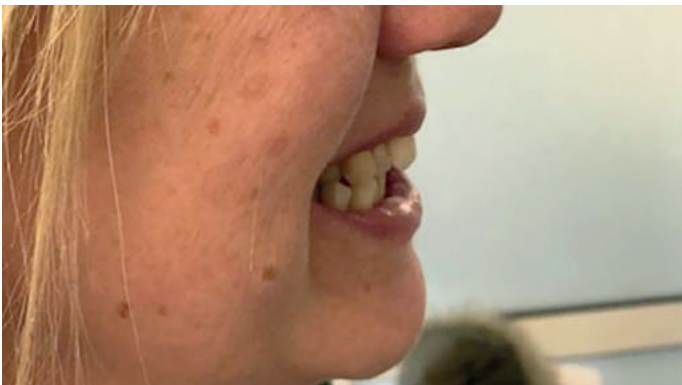ES WURDE BESCHLOSSEN, MITTELS IPR PLATZ ZU SCHAFFEN. DIES WURDE IM OBERKIEFER DREIMAL UND IM UNTERKIEFER ZWEIMAL DURCHGEFÜHRT.

DIE BEHANDLUNG DAUERTE INSGESAMT 54 WOCHEN – 18 SCHRITTE IM OBERKIEFER UND 14 SCHRITTE IM UNTERKIEFER.

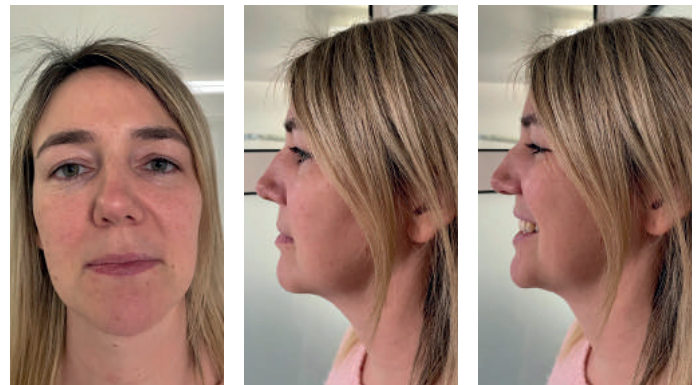VOR DER BEHANDLUNG WURDEN 4 ATTACHMENTS IM UNTERKIEFER EINGEKLEBT.



# VORHER



# NACHHER



## ZAHNARZT- UND PATIENTENFEEDBACK

### Zahnarzt Tomas Mortier:

“Der Fall von Daisy ist eine Zweitmeinung. Die Patientin bat uns um Rat, nachdem ihr vorheriger Behandler ihr vorgeschlagen hatte 4 Prämolaren zu ziehen. Dies kam für die Patientin nicht in Frage.

Die Planung und Behandlung waren eine ziemliche Herausforderung, die wir ohne jegliche Extraktion bewältigt haben. Selbst ein Refinement war bei der recht komplexen Behandlung nicht notwendig.

Ein 100-prozentiger Erfolg!”

### Patientin Daisy Beatens:

“Ich bin sehr zufrieden mit der gesamten Behandlung und vor allem mit dem Ergebnis. Es war nicht unangenehm und vor allem sehr schnell! Am Anfang ist das Tragegefühl ein bisschen komisch, aber man gewöhnt sich schnell daran.

Ich kann es jedem empfehlen, besonders für Erwachsene, da die Aligner nicht sichtbar sind.”



**DD DENTAL**  
Modern Dental Group



**labocast**  
MODERN DENTAL GROUP

